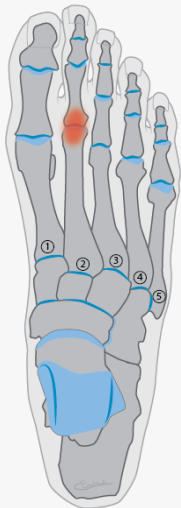


Ziekte van Freiberg (voorvoet)

Beschrijving:

Wat is de ziekte van Freiberg?

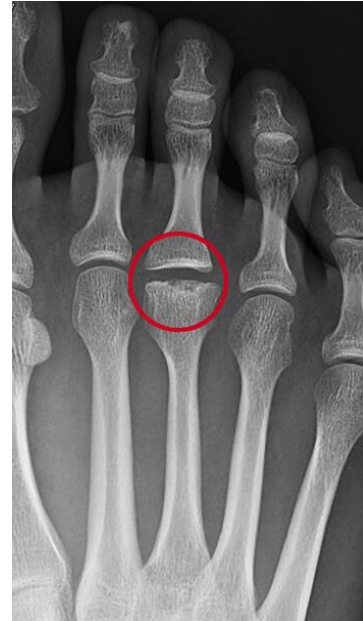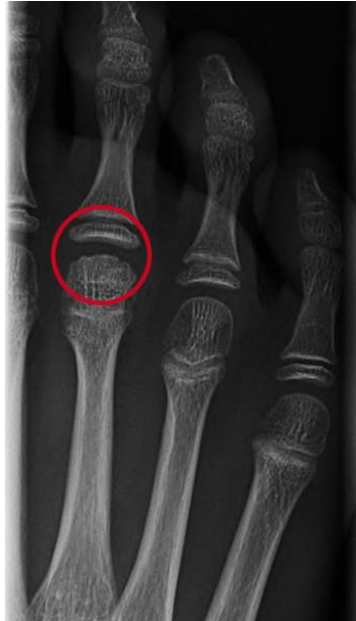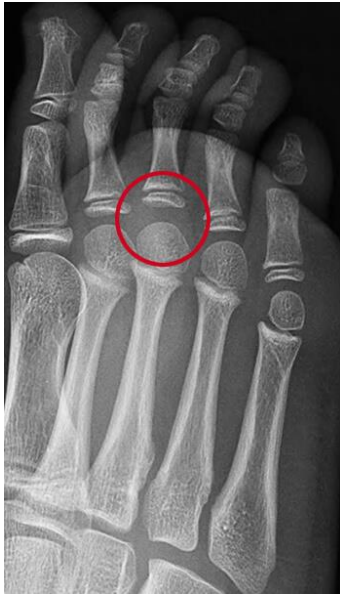De ziekte van Freiberg is een doorbloedingsstoornis in de kop van één van de middenvoetsbeentjes. In veel gevallen gaat het om het tweede middenvoetsbeentje van de tweede teen. Doordat de bloedtoevoer is aangedaan, verandert het kopje van vorm. Het wordt dan een stuk platter. Verder laat het kraakbeen van het onderliggende bot los. Hierdoor ontstaat er pijn bij het buigen van de voet tijdens lopen en wordt de voetrug dikker. Naar verloop van tijd wordt het gewricht stijver.



Bij de Ziekte van Freiberg wordt het kopje van het middenvoetsbeentje platter en laat het kraakbeen los.

De ziekte van Freiberg komt het vaakst voor bij pubers en jong volwassenen. Het komt veel vaker voor bij meisjes, dan bij jongens en ontstaat meestal na het 14e levensjaar. Ook kan het bij ouderen ontstaan door overbelasting tijdens het sporten.

Natuurlijke ontwikkeling ziekte van Freiberg



Patiënte van 9 jaar met pijnklachten, maar nog geen afwijkingen op de röntgenfoto.

Patiënte is inmiddels 10 jaar, op de röntgenfoto zijn onregelmatigheden te zien.

Patiënte toen zij 19 jaar was, de vorm van het gewricht sterk veranderd.

Oorzaken ziekte van Freiberg

Vaak is de oorzaak van het ontstaan van Freiberg onbekend. Een mogelijke oorzaak is een slechte doorbloeding. Hierdoor krijgt het bot te weinig zuurstof waardoor botcellen afsterven. Verder speelt een te hoge belasting van de voet een rol.

Klachten ziekte van Freiberg

Bij zowel belasting, als in rust, geeft de ziekte van Freiberg pijn in de voorvoet. Men voelt de pijn het meest onder de voet, bij het kopje van het aangetaste middenvoetsbeentje. Verder kan er zwelling van de voet ontstaan en voelt de teen stijf. Hierdoor loopt men veelal mank en wordt geklaagd over pijn aan de voet.

Diagnose ziekte van Freiberg

Lichamelijk onderzoek

Pijn door de ziekte van Freiberg vindt plaats aan één van beide voeten en treedt ook 's nachts op. De pijnplek is duidelijk aan te wijzen. Het gewricht is stijf en gezwollen en doet pijn bij het buigen van de voet tijdens het lopen.

Röntgenfoto en echografie

Met een röntgenfoto is de ziekte van Freiberg veelal goed te herkennen. Het kopje van het middenvoetsbeentje is vaak afgeplat. Door middel van een echografie, worden beide voeten met elkaar vergeleken. Op de echo is de schade aan het kraakbeen goed te zien.

Behandelingen ziekte van Freiberg

Doordat het gewricht bij de ziekte van Freiberg is beschadigd, voelt men het meeste pijn bij beweging. De behandelingen zijn er daarom op gericht dat gewricht zo min mogelijk beweegt. Een behandeling kan onder andere bestaan uit:

- Stoppen met sport
- [Steunzolen](#)
- [Siliconen orthese](#)
- Schoenaanpassing
- Rekoefeningen